

Il versamento pleurico destro nell'aneurisma dissecante dell'aorta

Roberto Scrofani, Cristina Carro, Matteo Munari, Carlo Antona

Divisione di Cardiocirurgia, Ospedale "L. Sacco", Milano

Key words:
Hemorrhagic pleural effusion;
Aortic dissection.

Right hemorrhagic pleural effusion may be a presenting sign of thoracic aortic dissecting aneurysm. We describe 2 cases of massive right hemorrhagic pleural effusion and dissection of the descending aorta (type B) detected at tomographic scan. Transesophageal echocardiography ruled out a retrograde dissection of the ascending aorta. Right hemorrhagic pleural effusion is an unusual clinical presentation in thoracic aorta dissection and, up to now, the underlying pathophysiology of this sign has not been defined yet.

(Ital Heart J Suppl 2000; 1 (6): 808-810)

Ricevuto il 29 novembre 1999; nuova stesura il 31 marzo 2000; accettato il 18 aprile 2000.

Per la corrispondenza:

Dr. Roberto Scrofani

Divisione di
Cardiocirurgia
Ospedale "L. Sacco"
Via G.B. Grassi, 74
20157 Milano

Descrizione dei casi

Caso 1. Una donna di 55 anni venne ricoverata presso un altro Centro in seguito alla comparsa di dolore retrosternale irradiato al dorso e associato a tosse produttiva. La radiografia del torace mostrava un versamento pleurico destro senza allargamento del mediastino o modificazione del profilo aortico. Il versamento pleurico veniva drenato mediante puntura evacuativa con raccolta di liquido sieroso-ematico.

L'ipotesi di un'embolia polmonare era stata esclusa all'esame scintigrafico, eseguito in urgenza. Una progressiva anemia è stata osservata (emoglobina da 12 a 9.2 g/dl). Quindici giorni più tardi, la paziente presentò un altro episodio di dolore toracico. L'esame tomografico computerizzato del torace mostrava una dissecazione dell'aorta discendente con trombosi parziale del falso lume ed un massivo versamento pleurico a destra (Fig. 1). La paziente è stata pertanto inviata presso il nostro Centro. All'ingresso il quadro clinico comprendeva: agitazione psicomotoria, dispnea con decubito semiortopnoico obbligato, ipertensione arteriosa, tachicardia sinusale all'elettrocardiogramma, ipossia relativa all'emogasanalisi, assenza di murmure vescicolare su tutto l'ambito polmonare destro. Dopo la stabilizzazione del quadro clinico, veniva effettuato un esame ecocardiografico transesofageo che escludeva la presenza di una dissecazione retrograda dell'aorta ascendente.

Un catetere toracico (32F) è stato posizionato in sesto spazio intercostale destro con drenaggio di 1300 ml ematici, ottenendo un miglioramento immediato del quadro polmonare; contemporaneamente si registrava un'ulteriore riduzione del valore dell'emoglobina (da 9 a 8.2 g/dl).

L'intervento è stato eseguito per via toracotomica postero-laterale sinistra. Nel tentativo di evitare l'ipossia derivata dalla compressione polmonare e dall'ipoventilazione del polmone destro, veniva istituito un bypass cardiopolmonare parziale (arteria polmonare-arteria femorale). All'apertura non vi era evidenza di un grosso ematoma mediastinico; è stata invece individuata una lacerazione intimale (1.5 cm) in prossimità dell'emergenza dell'arteria succlavia sinistra con il falso lume parzialmente occupato da coaguli. Un condotto di Dacron Fabric di 28 mm è stato impiantato mediante anastomosi termino-terminale in modo da escludere la lacerazione intimale. Non è stato possibile svezzare la paziente dal supporto meccanico respiratorio nell'immediato postoperatorio a causa della capacità vitale troppo ridotta. La radiografia del torace mostrava multiple aree di atelettasia polmonare sinistra ed una soffiatura maculata pleurica destra suggestiva per la presenza di adesioni intorno ai lobi polmonari medio ed inferiore.

In sesta giornata postoperatoria, è stata aperta la cavità pleurica destra mediante minitoracotomia laterale in sesto spazio intercostale in modo da rimuovere i coaguli e riespandere digitalmente i lobi medio ed in-

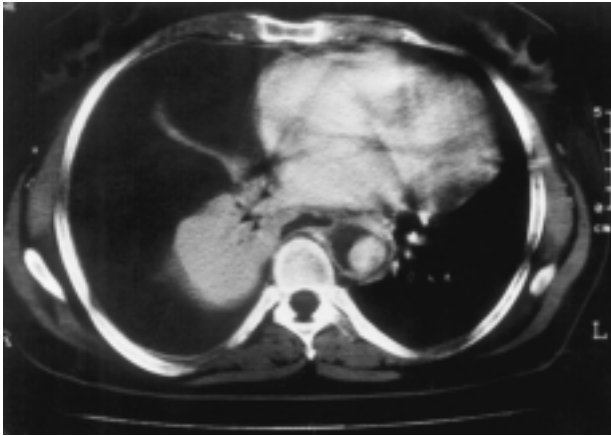


Figura 1. Immagine tomografica preoperatoria. Il polmone di destra è compresso da un massivo versamento pleurico emorragico. Una possibile comunicazione tra il falso lume e lo spazio pleurico destro è visibile appena anteriormente alla colonna vertebrale.

feriore. Al termine della procedura è stata eseguita una tracheostomia standard. La paziente è stata gradualmente svezzata dal supporto meccanico ventilatorio e dimessa dall'unità di terapia intensiva 10 giorni più tardi. Una successiva tomografia computerizzata ha mostrato una completa riespansione del parenchima polmonare bilateralmente in assenza di versamento pleurico.

Caso 2. Un uomo di 75 anni con anamnesi positiva per ipertensione arteriosa (in trattamento con nifedipina), diabete mellito, insufficienza renale cronica era stato ricoverato in un altro Istituto ed operato per aneurisma dell'aorta addominale. Il decorso postoperatorio è stato caratterizzato da comparsa di dispnea progressivamente ingravescente.

La radiografia del torace postoperatoria evidenziava un versamento pleurico destro ed un contorno aortico lobulato; l'aspirato del liquido pleurico ha permesso la diagnosi di emotorace.

La tomografia del torace mostrava una dilatazione dell'aorta discendente (diametro > 6 cm). Il paziente è stato pertanto inviato presso il nostro Centro. All'ingresso la pressione arteriosa era di 80/40 mmHg nonostante somministrazione di agenti inotropi (dopamina); l'esame obiettivo del torace rivelava una riduzione dei rumori respiratori ai campi medio ed inferiore di destra. Un tubo toracico (32F) è stato inserito in quinto spazio intercostale con fuoriuscita di 1000 ml di liquido sieromematico. Il quadro emodinamico migliorava immediatamente.

L'ecocardiogramma transesofageo dimostrava un'aorta toracica marcatamente dilatata con flap intimale circa 3 cm dopo l'emergenza dell'arteria succlavia sinistra.

Il paziente è stato sottoposto ad aneurismectomia mediante toracotomia postero-laterale sinistra. Anche in questo caso è stato impiegato un bypass cardiopolmonare parziale ed un condotto in Dacron Fabric 30

mm è stato impiantato per escludere la lacerazione intimale. Il decorso postoperatorio è stato sostanzialmente regolare ed il paziente è stato dimesso dall'ospedale 10 giorni dopo l'intervento.

Discussione

Il versamento pleurico complica la dissecazione dell'aorta discendente nel 10% circa dei pazienti, sebbene possa non di rado formarsi come risultato di un essudato intorno alla dissecazione¹.

Se si sospetta una dissecazione aortica, occorre formulare la diagnosi corretta il più rapidamente possibile, escludere le altre ipotesi differenziali e decidere circa l'urgenza o meno dell'intervento chirurgico. L'introduzione della tomografia computerizzata, della risonanza magnetica e dell'ecocardiografia transesofagea ha sensibilmente migliorato la possibilità di studio non invasivo dell'aorta toracica.

La maggior parte delle dissecazioni dell'aorta (70%) sono caratterizzate da una lacerazione intimale nel tratto ascendente¹. Tipicamente, la lacerazione si verifica nella parete laterale dell'aorta ascendente e la successiva dissecazione si estende alla maggiore curvatura dell'arco aortico, interessando infine la parete laterale sinistra dell'aorta discendente. Nei rimanenti casi, la lacerazione intimale si localizza appena distalmente all'origine dell'arteria succlavia di sinistra. Raramente, infine, si localizza all'arco aortico o all'aorta addominale.

Le relazioni anatomiche giustificano la localizzazione sinistra del versamento pleurico¹.

La rottura dell'aorta discendente si verifica frequentemente nello spazio pleurico sinistro ed eccezionalmente in esofago e nell'albero tracheo-bronchiale¹. In letteratura sono stati riportati 4 casi di versamento pleurico bilaterale e solo 2 casi di versamento pleurico isolato a destra^{2,3}. Teoricamente, un versamento pleurico isolato a destra potrebbe essere una complicanza di due eventi maggiori: a) presenza di un arco aortico destro; b) dissecazione retrograda dell'arco aortico e dell'aorta ascendente⁴. Queste condizioni sono facilmente identificabili mediante un ecocardiogramma transesofageo. Nel nostro caso, tuttavia, il versamento pleurico sinistro era totalmente assente mentre era presente un rilevante e ricorrente versamento pleurico destro, in assenza delle due possibili cause.

Il meccanismo di tale rara modalità di presentazione della dissecazione aortica non è noto. In entrambi i pazienti non vi erano segni radiologici o macroscopici di ematoma mediastinico. La lacerazione intimale si apriva nel mediastino ed il falso lume si espandeva infero-medialmente. L'esofago era anteriorizzato dall'espansione dell'aorta e questo fatto permetteva il contatto con lo spazio pleurico destro. Tutto ciò è chiaramente dimostrato dall'immagine tomografica che indica il possibile passaggio di sangue nello spazio pleurico de-

stro, appena anteriormente alla colonna vertebrale. Questo è in accordo con quanto sostenuto da Roberts e Roberts¹, secondo cui la rottura esterna si verifica abitualmente in prossimità della lacerazione intima. Tuttavia, l'esigua frequenza del versamento emorragico pleurico destro come complicanza della dissezione aortica indica la mancanza di una comunicazione anatomica ben definita tra il falso lume dell'aorta dissecata e lo spazio pleurico. La presenza nella porzione caudale della pleura mediastinica di un aggregato focale di macrofagi dotati di giunzioni intercellulari incomplete analogamente a quelle dei vasi linfatici⁵ e la presenza di larghe deiscenze tra le giunzioni intercellulari della pleura parietale "stomata", permettono il passaggio di cellule con un diametro $> 10 \mu$, giustificando quindi la possibile essudazione dal falso lume nello spazio pleurico. La presenza di una patologia controlaterale è di notevole importanza per il chirurgo toracico dal momento che il polmone controlaterale deve sostenere efficacemente il recupero funzionale del paziente. L'incidenza di complicanze respiratorie ipsilaterali dopo la correzione della dissezione dell'aorta discendente sembra essere molto alta, specialmente nei pazienti anziani⁶.

Nel primo caso un emotorace ricorrente ha portato ad un polmone destro "incarcerato" che ha reso necessaria una minitoracotomia destra per rimuovere l'intrappolamento dei lobi medio ed inferiore.

Noi auspichiamo che il possibile meccanismo di genesi del versamento pleurico emorragico destro descritto possa aiutare ad interpretare correttamente una rara ma importante modalità di presentazione di una condizione clinica drammatica, quale è la dissezione aortica.

Riassunto

Il versamento pleurico è una possibile modalità di presentazione dell'aneurisma disseccante dell'aorta; può rappresentare un segno di rottura aortica in atto costituendo pertanto una precisa indicazione ad intervento chirurgico in urgenza. Generalmente un versamento

pleurico di tale origine è localizzato a sinistra poiché l'aorta discendente è coperta dalla pleura parietale sinistra.

Descriviamo 2 casi in cui il versamento pleurico destro era il primo segno clinico della patologia in questione. In entrambi i casi l'esame tomografico del torace evidenziava una dissezione dell'aorta toracica discendente (tipo B) ed un massivo versamento pleurico destro verosimilmente emorragico. L'ecocardiogramma escludeva la presenza di dissezione retrograda dell'aorta ascendente. Entrambi i pazienti sono stati sottoposti ad intervento chirurgico con l'impianto di un condotto tubulare di Dacron Fabric.

Le ragioni per la possibile formazione a destra del versamento pleurico emorragico negli aneurismi disseccanti dell'aorta non sono chiare. Risulta quindi indispensabile una più approfondita precisazione anatomica.

Parole chiave: Versamento pleurico; Dissecazione aortica.

Bibliografia

1. Roberts CS, Roberts WC. Aortic dissection with the entrance tear in the descending thoracic aorta. Analysis of 40 necropsy patients. *Ann Surg* 1991; 213: 356-68.
2. Hasegawa YI, Ishikawa S, Ohtaki S, et al. Impaired lung oxygenation in acute aortic dissection. *J Cardiovasc Surg* 1999; 40: 191-5.
3. Marcos Sanchez F, Arbol Linde F, Aparicios Martinez JC, Martin Fernandez-Gallardo T, Duran Perez-Navarro A. Right pleural effusion as first manifestation of dissecting aneurysm of the aorta. (letter) *An Med Interna* 1996; 13: 562-3.
4. Floten HS, Rose DM, Cunnigam JN Jr. Surgical therapy of a dissecting aortic aneurysm involving a right-sided aortic arch. *J Am Coll Cardiol* 1984; 4: 1058-61.
5. Chretien J, Huchon GJ. New contribution to understanding of pleural space structure and function. In: Deslouriers J, Laquet LH, eds. *Surgical management of pleural disease*. St Louis, MO: Mosby Company, 1990: 5-9.
6. Okita Y, Ando M, Minatoya K, et al. Early and long-term results of surgery for aneurysm of the thoracic aorta in septuagenarians and octogenarians. *Eur J Cardiothorac Surg* 1999; 16: 317-23.